

Lo stripping: una metodica efficace e sicura

Dott.ssa Giulia Fortini – Libero professionista a Firenze

Dott.ssa Elisabetta Carli – Libero professionista a Massa Carrara

Dott. Alvise Caburlotto – Libero professionista a Venezia

DEFINIZIONE

Per stripping, si intende la riduzione di smalto interprossimale allo scopo di diminuire il diametro mesio-distale degli elementi dentali. In questo modo è possibile ottenere dello spazio nelle arcate dentarie.

BREVI CENNI STORICI

Nel 1944 Ballard^[1] propose questa metodica da utilizzare nei casi di discrepanze dento-dentali. Successivamente anche altri Autori come Hudson, Peck e Peck,^[2] Sheridan^[3] hanno fornito il proprio contributo sull'argomento descrivendo in dettaglio sia i sistemi per eseguire la metodica sia fornendo linee guida utili per le indicazioni cliniche. Sheridan è sicuramente colui che ha permesso il diffondersi della metodica dalla metà degli anni '80 proponendo la tecnica definita "Air rotor stripping" (ARS). Per l'Autore la riduzione di smalto interprossimale era considerata una reale alternativa a procedure di estrazione o di espansione nei casi di affollamento lieve - moderato. Successivamente anche Zachrisson^[4] ha proposto lo stripping come ausilio, sia per effettuare un rimodellamento dello smalto interprossimale, al fine di garantire una migliore estetica anteriore, sia per prevenire o ridurre l'aspetto tipico della papilla interdentale che risulta dopo l'allineamento dei segmenti anteriori affollati ("triangoli neri").

INDICAZIONI

Le indicazioni all'esecuzione dello stripping sono numerose (tabella 1).

INDICAZIONI	CONTROINDICAZIONI
CORREZIONE AFFOLLAMENTO	ACCESSO LIMITATO AI PUNTI DI CONTATTO
CORREZIONE DELLE MEDIANE	SPESSORE DELLO SMALTO INSUFFICIENTE (RX)
CONTROLLO DELL'OVJ	ELEMENTI DENTARI DI FORMA RETTANGOLARE
BOLTON ALTERATO	SCARSA IGIENE ORALE
MACRODONTIA	IPERSENSIBILITA'
RIDUZIONE TRIANGOLI NERI	IPOPLASIA DELLO SMALTO
	PRESENZA DI LAVORI PROTESICI

Tabella 1 - Indicazioni e controindicazioni all'esecuzione dello stripping

- CORREZIONE DELL'AFFOLLAMENTO:

la riduzione dello smalto interprossimale programmata all'inizio della terapia permette di guadagnare spazio in arcata e di ottenere un miglioramento dei rapporti occlusali. In casi selezionati di affollamento di grado lieve o modesto (non > 4 mm) può permettere di evitare di ricorrere all'estrazione di denti permanenti.

- CORREZIONE DELLE MEDIANE:

tramite lo stripping programmato è possibile creare spazio dal lato dove è necessario portare la linea mediana deviata in modo che sia coincidente con quella del volto.

- CONTROLLO DELL'OVERJET:

è possibile correggere un aumento dell'overjet di lieve entità senza ricorrere alle estrazioni ma eseguendo una riduzione degli elementi dentali creando spazi che successivamente verranno chiusi.

- CORREZIONE BOLTON ALTERATO:

per ristabilire un Indice di Bolton corretto può essere sufficiente la riduzione programmata e finalizzata a certi elementi dentali.

- ANOMALIA DI FORMA O DIMENSIONE DEGLI ELEMENTI DENTALI:

nei casi di elementi dentali con forme anomale (ad es. nei casi di incisivi centrali superiori molto triangolari o tipicamente quando i secondi premolari hanno una forma simile ad un molaretto deciduo) è possibile effettuare un "re-shape" della forma anomala garantendo un guadagno di spazio o una maggiore estetica nel display dentale.

- RIDUZIONE DEI TRIANGOLI NERI:

come proposto da Zachrisson la creazione di una nuova superficie di contatto può dare la possibilità alla papilla interdentale di aderire alle superfici garantendo una maggior estetica parodontale.

CONTROINDICAZIONI

- **SPESSORE DELLO SMALTO INSUFFICIENTE:**
elementi dentari come gli incisivi inferiori hanno tipicamente uno strato molto sottile che deve essere valutato radiograficamente così come per gli elementi di forma rettangolare dove si sospetti che lo spessore sia ridotto è sempre meglio eseguire una radiografia endorale prima di eseguire lo stripping.
- **IPERSENSIBILITA' E SCARSA IGIENE ORALE:**
clinicamente non è quasi mai rilevabile un aumento della sensibilità o della cariorecettività ma in casi in cui questo possa essere rilevato (pazienti con ipersensibilità o elevata cariorecettività) è sufficiente predisporre metodiche di fluoroprofilassi topica.

PROTOCOLLO

In commercio esistono diverse categorie di strumenti per eseguire lo stripping (Fig. 1).

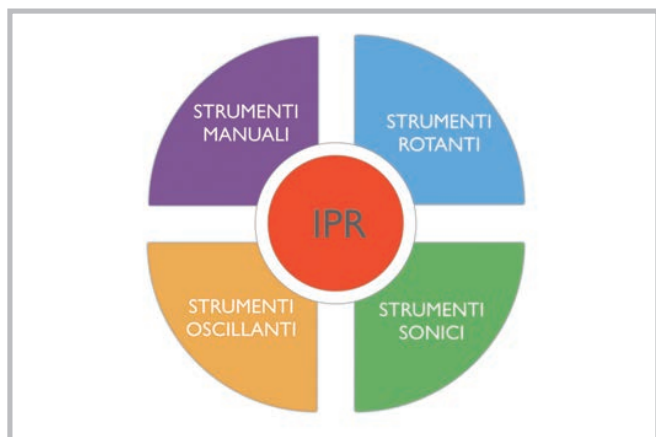

Fig. 1 - Schema rappresentativo dei diversi sistemi disponibili in commercio

Ad oggi un metodo standardizzato e sicuro di attuare lo stripping prevede l'utilizzo di una metodica oscillante (Fig. 2) in cui il protocollo che prevede una fase finale di lucidatura delle superfici (come già Tuverson aveva suggerito). Come affermato da Sheridan è possibile grazie allo stripping un guadagno potenziale di 0,5-0,8 mm per punto di contatto pertanto secondo l'Autore si possono guadagnare fino a 8 mm di spazio in arcata fornendo quindi una valida alternativa alle estrazioni. Clinicamente è forse meglio pensare ad eseguire la metodica per non più di 6 mm totali. È da sottolineare che la maggior parte degli Autori,^[5,6] non ha rilevato alcun dato inerente ad un eventuale aumento di rischio di carie ai denti trattati con lo stripping, sostenendo inoltre che dopo un iniziale periodo di demineralizzazione avviene una fase di remineralizzazione spontanea dopo 9

mesi. Sicuramente questo aspetto rende la manovra sicura senza effetti iatrogeni sugli elementi dentari trattati. Altro aspetto importante è la rifinitura delle superfici trattate in modo da non lasciare superfici scabrose sulle quali possa avvenire l'attacco del biofilm.^[7] Il nostro protocollo terapeutico prevede l'esecuzione della metodica in 5 step come rappresentato in figura 3 tramite l'utilizzo dello Swingle Intensiv.



Fig. 2 - Swingle Intensiv

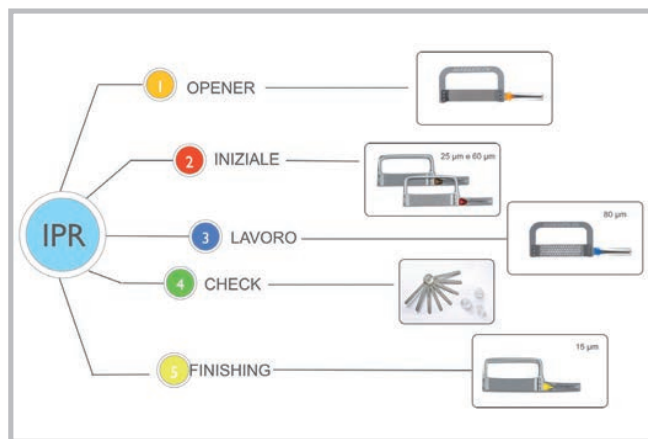


Fig. 3 - Schema riassuntivo del protocollo

PROTOCOLLO

Step 1 - FASE DI APERTURA (OPENER)

Apertura dei punti di contatto tramite strumento manuale (Aprox opener) o strumento oscillante (Ortho Strip Opener inserito montato sul manipolo Swingle Intensiv). Entrambi hanno un margine seghettato che consente di aprire i punti di contatto (Fig. 4).




Fig. 4 - Ortho strip Opener, da notare il margine seghettato per l'apertura dei punti di contatto

Step 2 - FASE INIZIALE

Utilizzo di strip (da 25 e 60 micron) montato su manipolo per un'iniziale rimozione di smalto è consigliabile usarle fino a uno spazio di 0,3 mm.

Step 3 - FASE DI LAVORO

Tramite la Ortho strip Coarse da 80 micron si rimuove tutto lo smalto necessario, da notare la presenza di fori che garantiscono l'allontanamento dello smalto rimosso (Figg. 5- 5 bis).




Fig. 5 - Ortho strip da 80 micron, molto evidenti risultano i fori utili a garantire che lo smalto rimosso possa essere allontanato a differenza di altri sistemi; lo swingle lavora sotto getto d'acqua e questo garantisce contemporaneamente di evitare il surriscaldamento delle superfici trattate e favorire l'eliminazione dello smalto rimosso

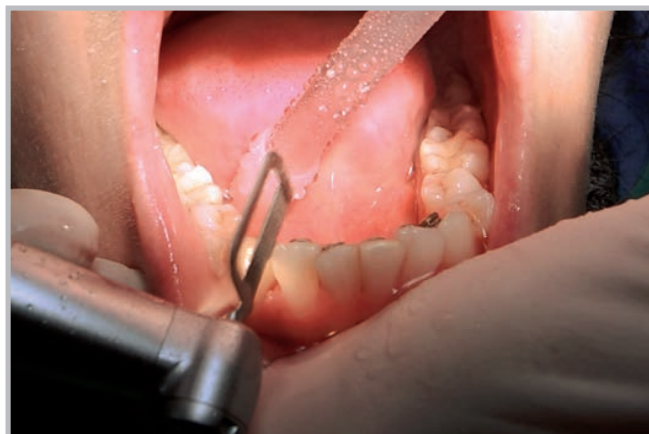

Fig. 5 bis - Da notare come la metodica possa essere molto utile nei casi trattati con il sistema di attacchi linguali Idea-l per garantire un più rapido allineamento degli elementi trattati; la metodica è sicura e questo lo dimostra il fatto che lo stripping può essere eseguito anche da un corsista

Step 4 - FASE DI CONTROLLO

Tramite gli spessimetri deve essere controllata la quantità di smalto rimossa, si consiglia di segnare nella cartella clinica la quantità di smalto rimossa (Figg. 6-6 bis).

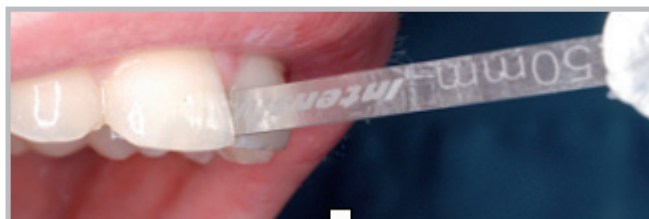

Fig. 6 - Utilizzo dello spessimetro, la quantità di smalto rimossa è evidenziata sullo spessimetro e deve essere segnata sulla cartella clinica del paziente



Fig. 6b bis - Lo spessimetro con le 8 diverse misure

Step 5 - FASE DI RIFINITURA

Alla rimozione dello smalto deve seguire necessariamente una fase di lucidatura delle superfici trattate per evitare di lasciare superfici scabrose che possano favorire l'attacco del biofilm.⁸ L'utilizzo di strip manuali o strip rotanti da rifinitura (di granulometria 15 micron) deve essere consigliato anche nei casi di stripping tramite strisce abrasive (Fig. 7).




Fig. 7 - Strip manuale per la rifinitura con doppia granulometria (8 e 15 micron)

CONCLUSIONI

- Lo stripping è sicuramente una procedura clinica efficace e sicura se eseguita secondo protocolli clinici supportati dall'evidenza scientifica.
- Il rischio di carie non è influenzato dalla metodica, devono essere però rifinite e lucidate tutte le superfici trattate.
- Esistono diverse indicazioni all'esecuzione dello stripping.
- La quantità di smalto rimossa deve essere pianificata all'inizio del trattamento, misurata tramite spessimetri e registrata sulla cartella clinica del paziente.
- Le superfici dopo 9 mesi subiscono una remineralizzazione.

BIBLIOGRAFIA

- [1] Ballard ML. *Asymmetry in tooth size: A factor in the etiology, diagnosis, and treatment of malocclusion.* Angle Orthod 1944; 14: 67-71
- [2] Hudson AL. *A study of the effects of mesio-distal reduction of mandibular anterior teeth.* Am J Orthod 1956; 42: 615-24.
- [3] Peck H, Peck S. *An index for assessing tooth shape deviations as applied to the mandibular incisors.* Am J Orthod 1972; 61:384-101
- [4] Sheridan JJ. *Air-rotor stripping update.* J Clin Orthod 1987; 21:781-8
- [5] Zachrisson BU. *Actual damage to teeth and periodontal tissues with mesiodistal enamel reduction ("strip-ping").* World J Orthod 2004; 5:178-83
- [6] Radlanski RJ, Jüger A, Schwestka R, Bertzbach F. *Plaque accumulations caused by interdental stripping.* Am J Orthod Dentofacial Orthoped 1988; 94:416-20
- [7] Arjoura K, Gagnon G, Nieberg L. *Caries risk after interproximal enamel reduction.* Am J Orthod Dentofacial Orthoped 2006; 130:26-30. 25
- [8] Danesh G, Hellak A, Lippold C, Ziebura T, Schafer E. *Enamel surfaces following interproximal enamel reduction with different methods.* Angle Orthod 2007; 77: 1004-10

FIRENZE 21 - 22 Maggio 2015

**TERAPIA GNATOLOGICA
E FINALIZZAZIONE ORTODONTICA
NEL PAZIENTE CON DISORDINI
TEMPORO-MANDIBOLARI**

Dott. DANIEL CELLI

SEDE DEL CORSO

ISO Istituto Studi Odontoiatrici
Via Ponte a Quaracchi, 50 50019 Sesto Fiorentino - Firenze

PER INFORMAZIONI ED ISCRIZIONI

Rivolgersi alla segreteria ISO
Tel. 055.304458 - fax 055.304455 - iso@leone.it

ISO
ISTITUTO
STUDI
ODONTOIATRICI

divisione scientifica della



Ortodonzia e Implantologia



FIRENZE 21-22 Maggio 2015



**TERAPIA GNATOLOGICA
E FINALIZZAZIONE
ORTODONTICA NEL
PAZIENTE CON DISORDINI
TEMPORO-MANDIBOLARI**



Dott. Daniel Celli